

# O chorobie niebieskiego języka

Choroba niebieskiego języka (*Bluetongue*) jest zakaźną chorobą przeżuwaczy, zarówno domowych jak i dzikich (chorują na nią bydło, owce i kozy, ale także sarny, jelenie, łosie, afrykańskie antylopy, wielbłądy, słonie), wywoływaną przez wirus z rodzaju *Orbivirus* (*Reoviridae*). Zwierzęta nie zarażają się bezpośrednio od siebie, a jedynie poprzez owady kłująco-ssące z rzędu muchówek, rodzaju kuczmany (*Culicoides*) oraz poprzez krew lub nasienie.

Na terytorium Polski choroba niebieskiego języka podlega obowiązkowi zwalczania.

**Choroba nie przenosi się na inne gatunki zwierząt gospodarskich i domowych oraz na ludzi, co oznacza, że mięso, mleko, skóry i wełna oraz inne produkty pochodzące od przeżuwaczy nie stanowią zagrożenia dla ludzi.**

## Objawy

**Bydło** zakaża się znacznie częściej niż owce, aczkolwiek bydło choruje rzadko. Ponadto choroba ta u bydła przebiega w łagodniejszej postaci niż u owiec. Po przechorowaniu bydło może stać się nosicielem zarazki, co prowadzi do zakażenia kuczmanów i przenoszenia wirusa za ich pośrednictwem na zwierzęta zdrowe.

Z uwagi na długi okres wylęgania choroby objawy kliniczne u bydła mogą nie być widoczne nawet do 60-80 dnia po zakażeniu. Jednakże jeśli wystąpią, można zaobserwować:

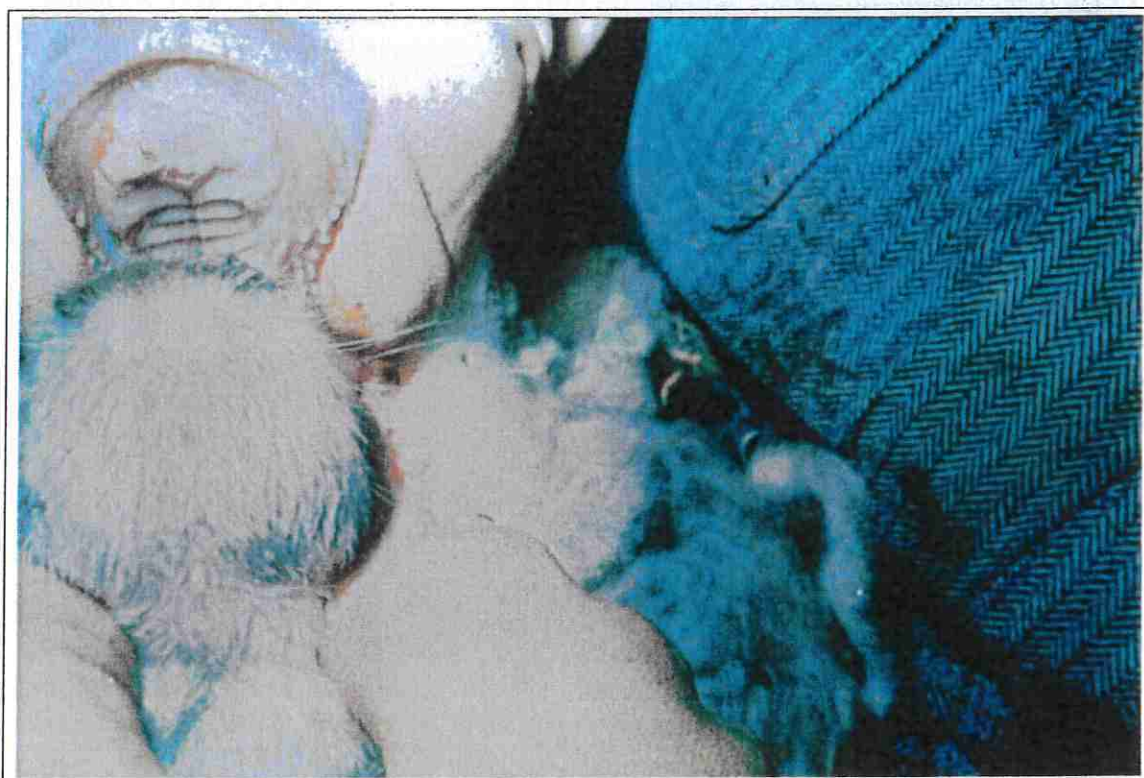
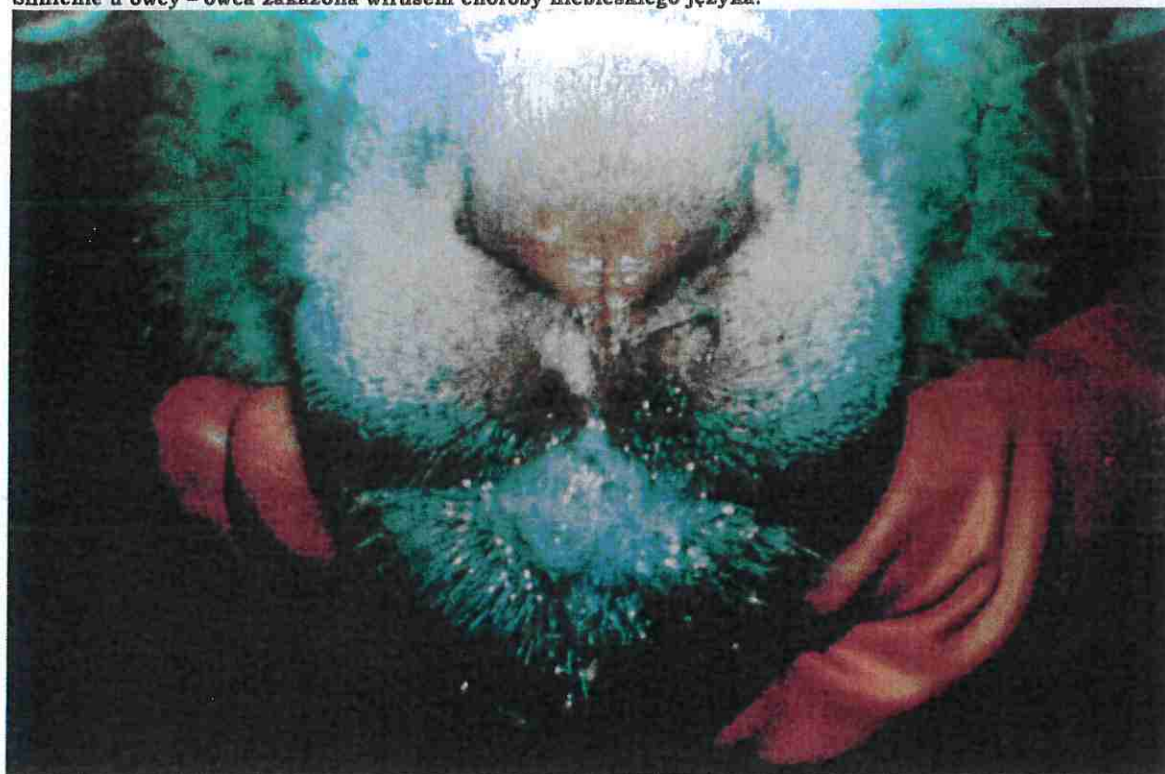
- gorączkę,
- ślinotok,
- zaczerwienienie i obrzęk błony śluzowej jamy ustnej,
- owrzodzenie opuszki zębowej i niekiedy końca języka,
- zapalenie koronki i tworzywa racic, będące przyczyną kulawizny,
- u krów mlecznych - łuszczenie się naskórka strzyków i tworzenie się strupów,
- ronienia,
- rodzenie zdeformowanych cieląt, przy czym deformacje dotyczą najczęściej głowy.

Na zakażenie najbardziej podatne są płody w okresie rozwoju mózgu.

U owiec choroba może przebiegać od zakażenia bezobjawowego lub postaci przewlekłej do nadostrej i ostrej. Można zaobserwować następujące objawy kliniczne:

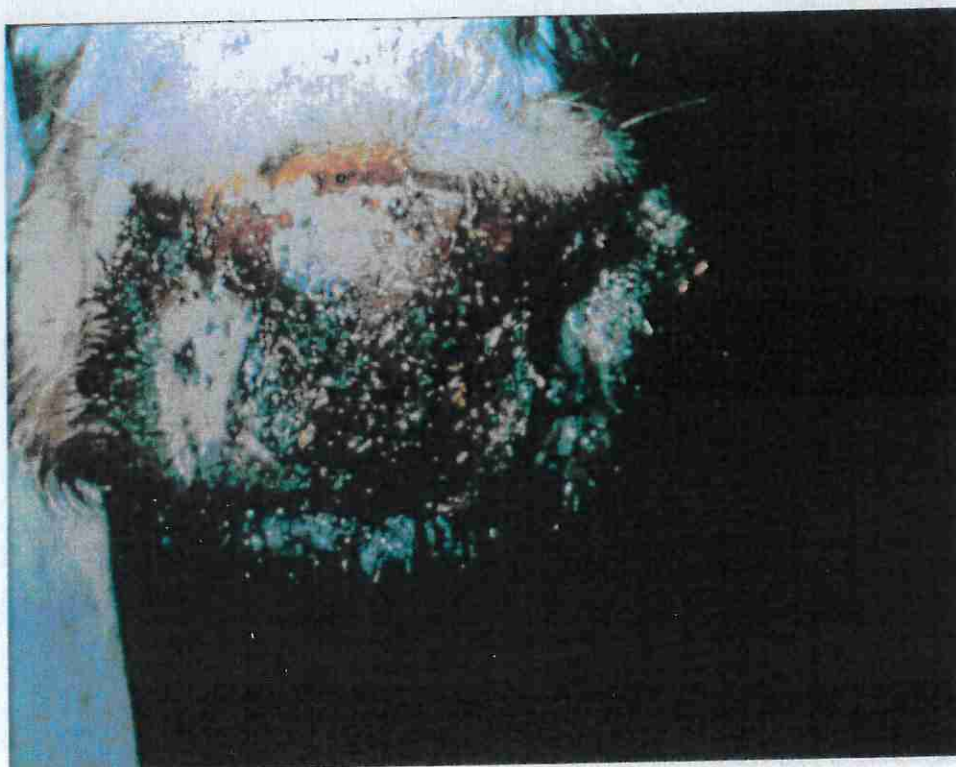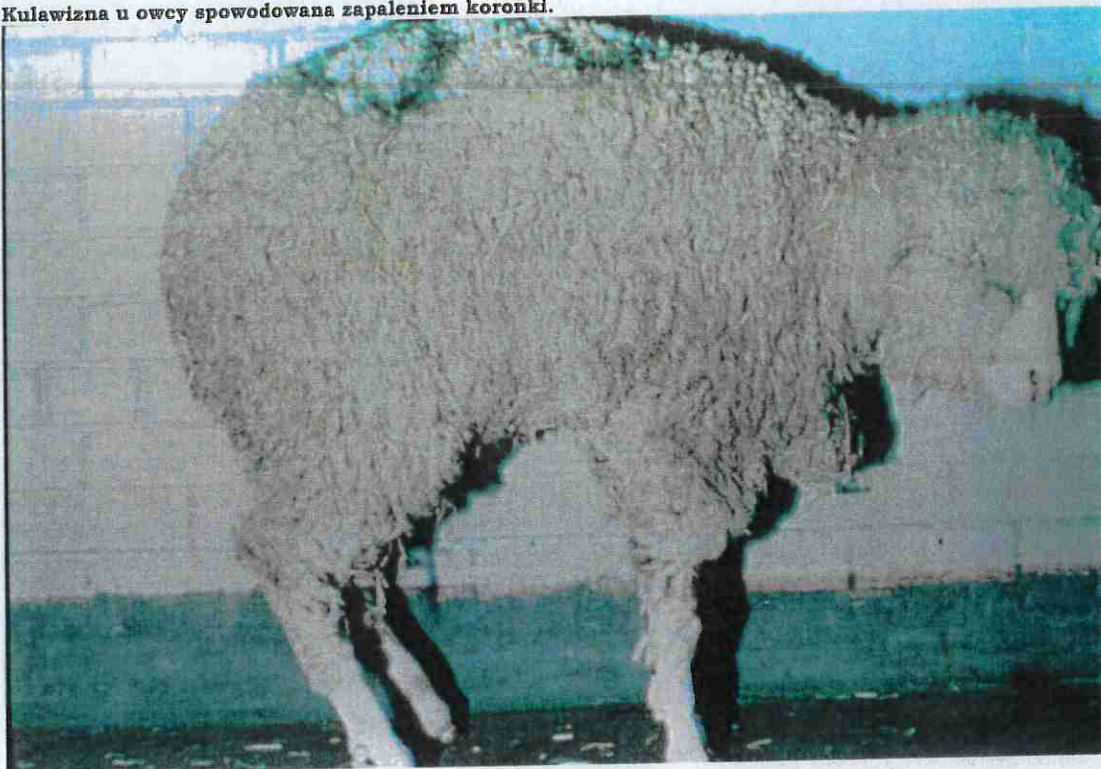
- bardzo wysoka temperatura ciała 41-42°C,
- spadek kondycji, posmutnienie, depresja i utrata mleczności,
- obrzęk warg, powiek i małżowin usznych,
- silne zaczerwienienie błony śluzowej policzków i jamy nosowej,
- drobne wybroczyny pod śluzówką jamy ustnej i nosowej,
- owrzodzenie warg, opuszki zębowej oraz w niektórych przypadkach języka,
- duszność, ślinotok, obfity wypływ z nosa, początkowo surowiczy, następnie śluzowo-ropny i krwawy,
- wymioty mogące być przyczyną zachyłstowego zapalenia płuc,
- przekrwiony, obrzękły, siny i wystający z jamy ustnej język,
- biegunka, kał z domieszką krwi,
- kulawizna jako następstwo zapalenia koronki i tworzywa racic,
- możliwe zapalenie płuc i zwyrodnienie mięśni,
- ciężarne samice mogą rodzić martwe lub zdeformowane jagnięta.

Ślinienie u owcy - owca zakażona wirusem choroby niebieskiego języka.

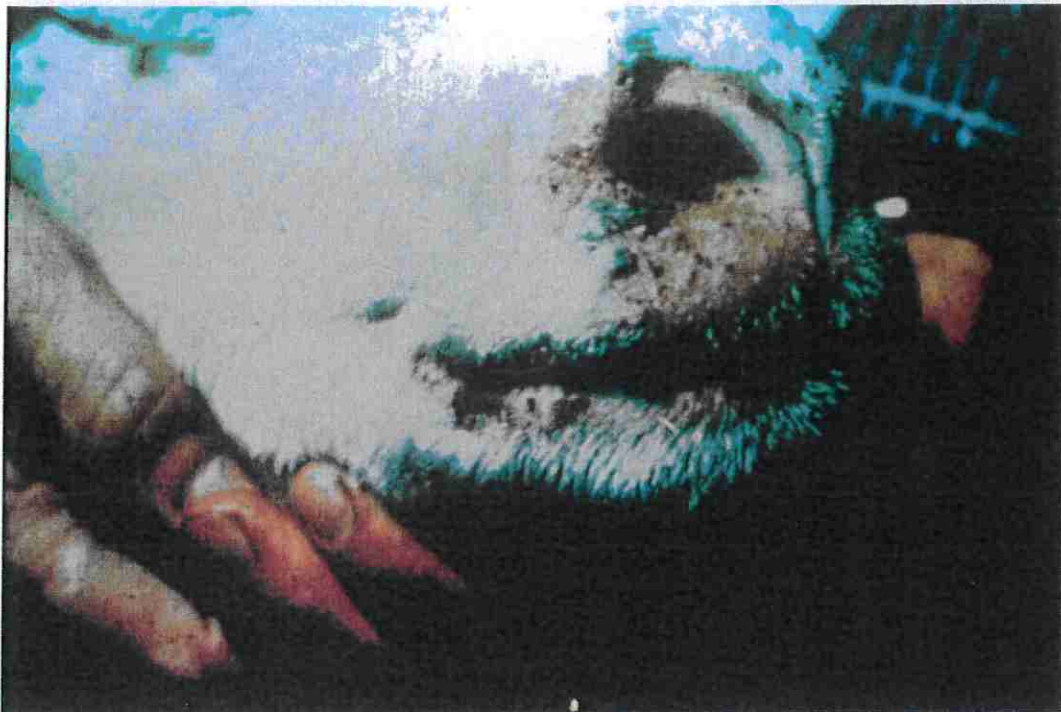

Wyraźny obrzęk i przekrwienie warg i dziąseł oraz martwica błony śluzowej jamy ustnej na opuszcze zębowej owcy.

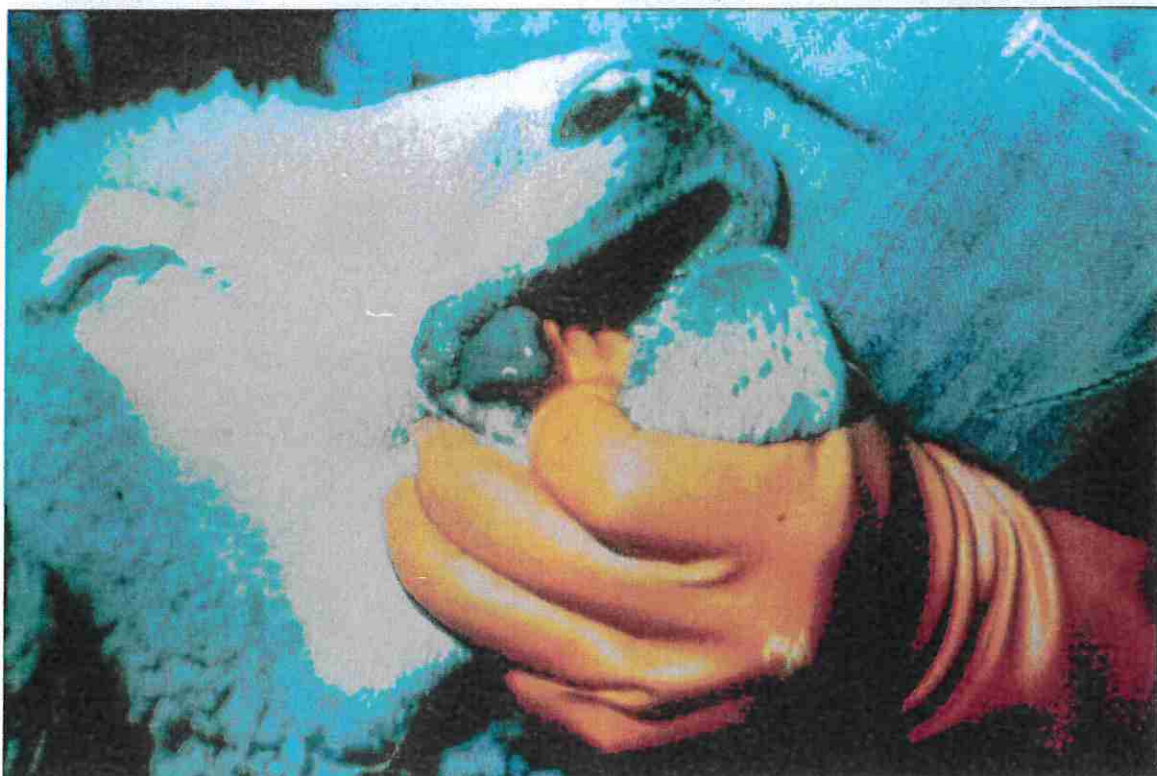Kulawizna u owcy spowodowana zapaleniem koronki.



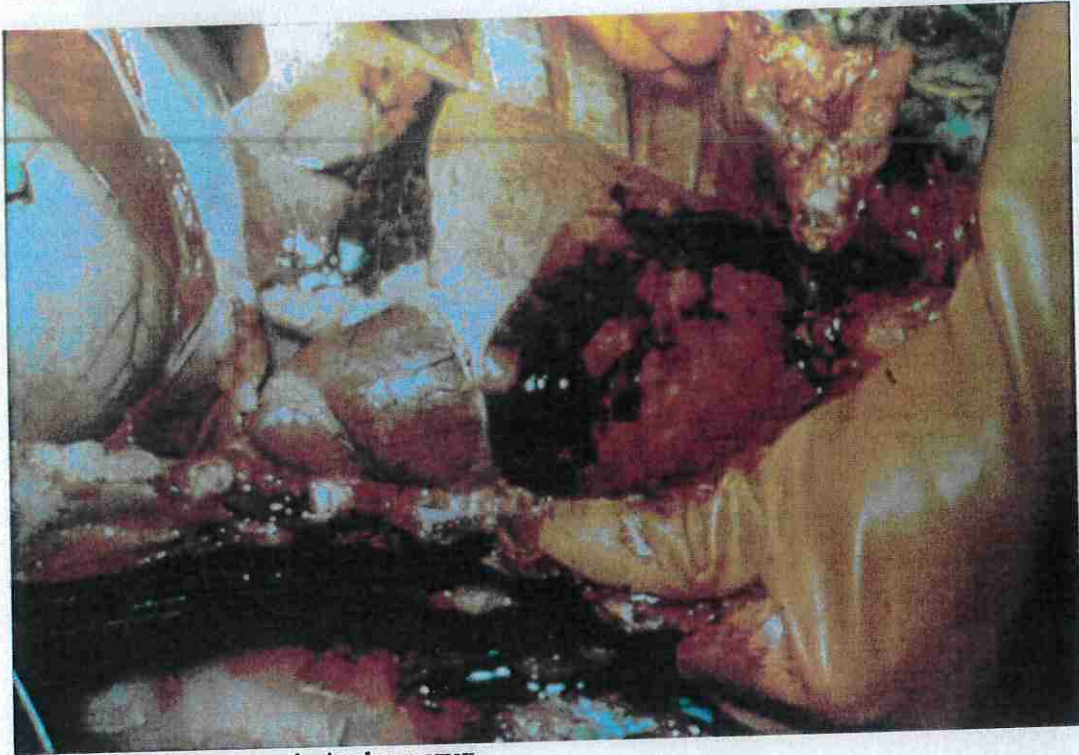Inkrustacja śluzawicy u bydła („skorupa”).




Zeskorupienie skóry wokół nozdrzy i warg u owcy.




Zasinienie języka i warg u owcy.



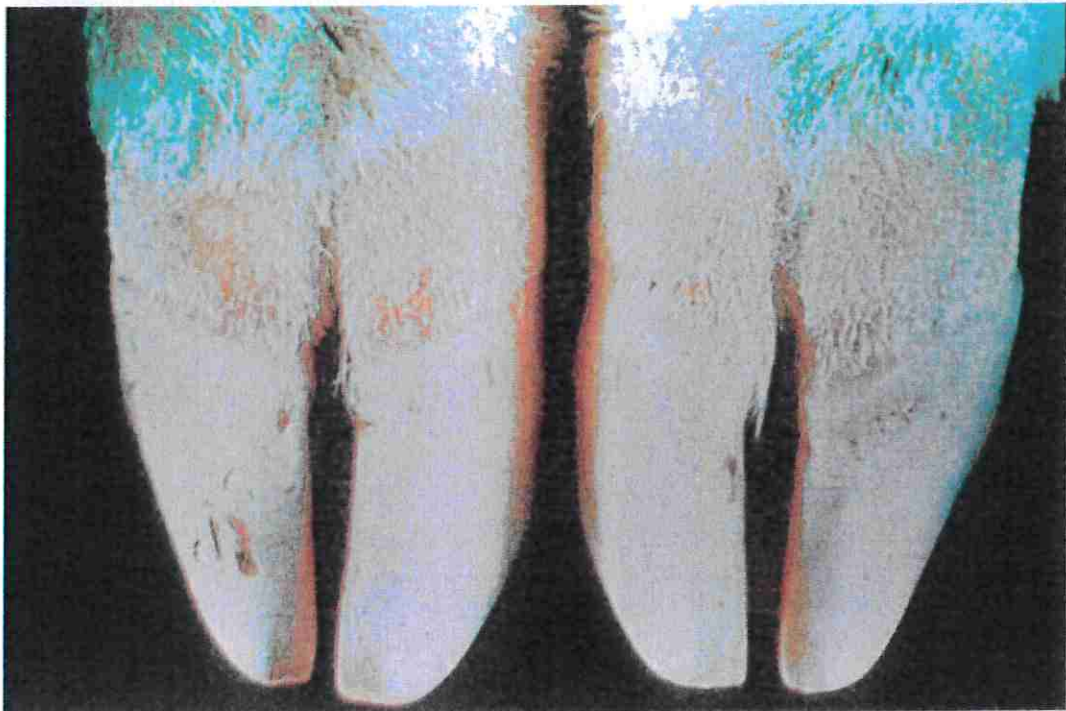
**Wtórne pasterełozowe zapalenie płuc u owcy.**



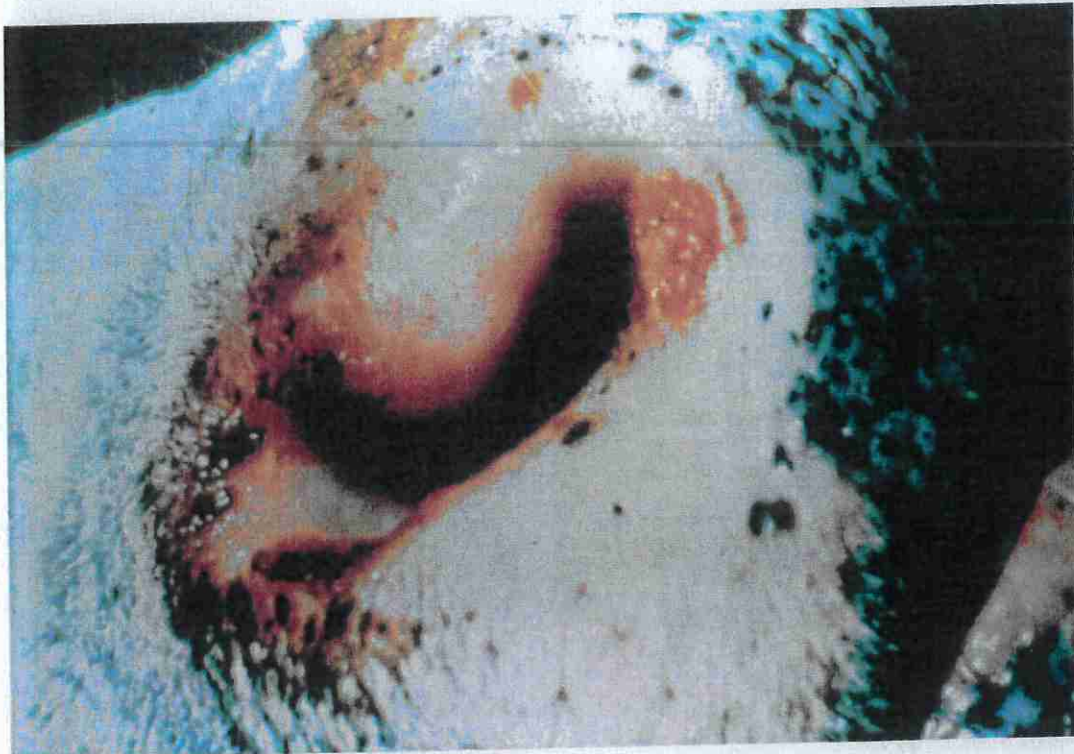**Zmiany w postaci ubytków na koronce u owcy.**



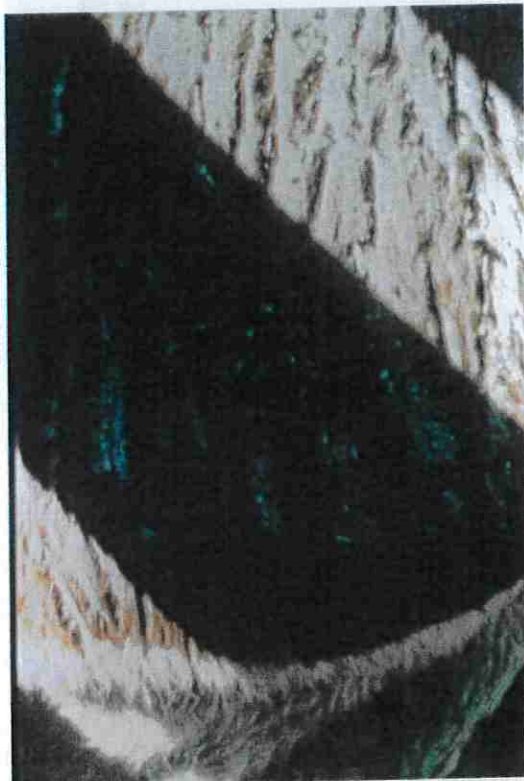**Zapalenie koronki u owcy.**



**Szeroki pas zaczerwienionej tkanki powyżej koronki u owcy.**

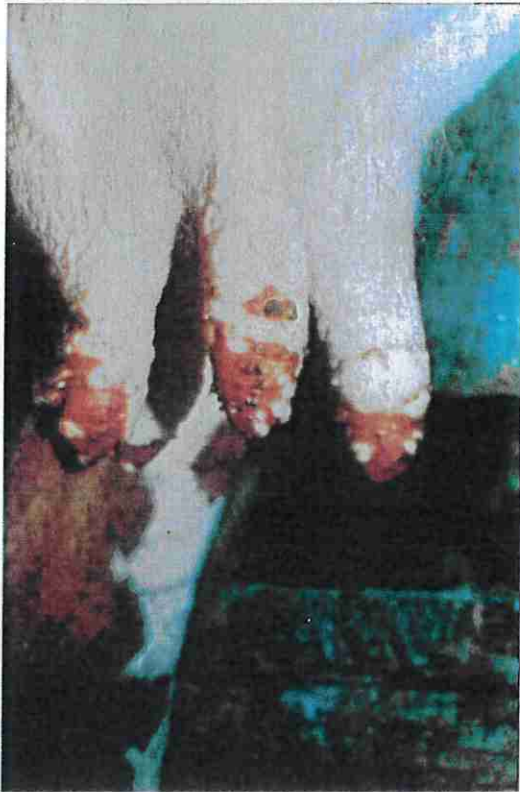

**Ubytki i zeskorupienia na brzegu nozdrzy u bydła.**

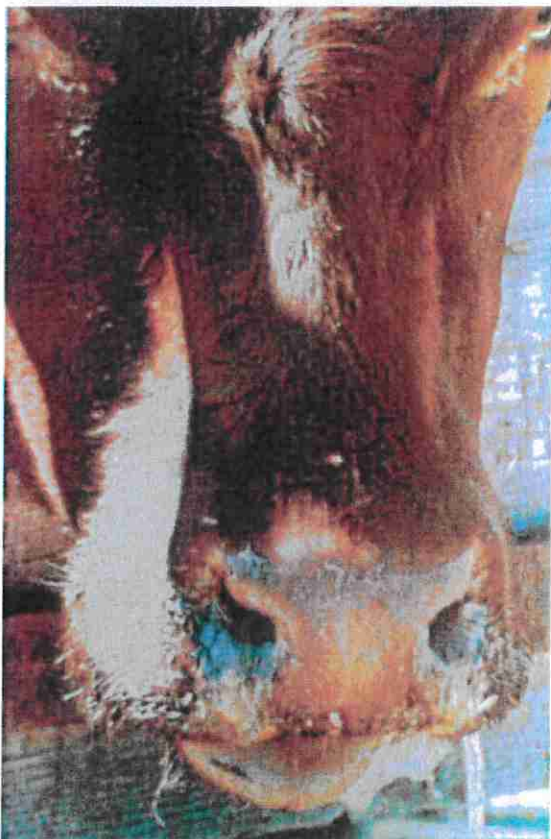


**Cienka i popękana skóra (objaw zwykle obserwowany łącznie z ubytkami w okolicy warg).**





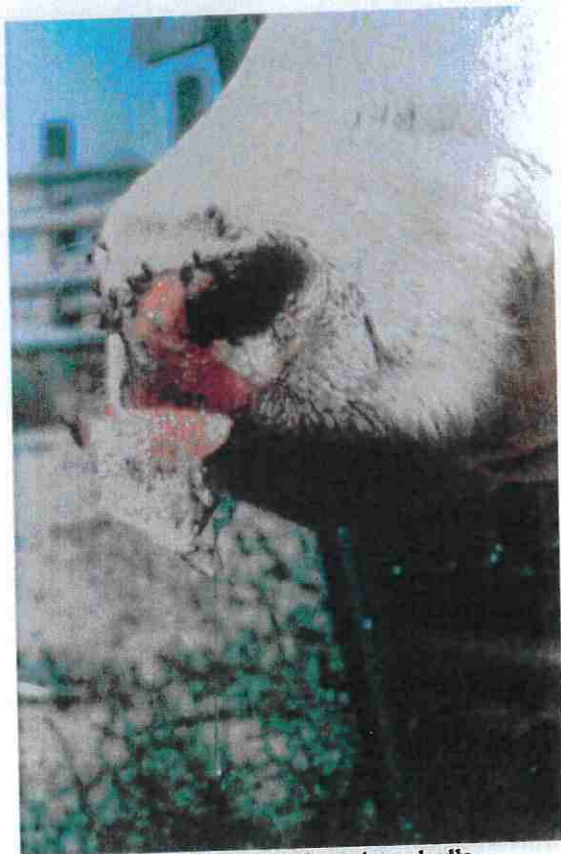Wyraźne zmiany na strzykach u krowy mlecznej.



Śluzawica o zmienionej barwie („przypalona”).



Wyraźne przekrwienie błony śluzowej jamy ustnej bydła.



Złuszczenie zeskorupiałej śluzawicy u bydła.